Aus dem Zahnärztlichen Institut der Universität Göttingen
Direktor: Prof. Dr. Rebel.

Histologische Untersuchungen
über die Wundheilung nach Entfernung von Tierzähnen unter Benutzung von Meissel und Bohrer.

Inaugural-Dissertation
zur Erlangung der Doktorwürde
der Zahnheilkunde
der Hohen Medizinischen Fakultät
der Universität Göttingen

vorgelegt von

Walter Böttcher
Zahnarzt
aus Wuppertal-Elberfeld.

Göttingen 1933

Buchdruckerei Martin Sass, GmbH.

Referent: Prof. Dr. H. H. Rebel
Tag der Doktorprüfung: 5. V. 1933

Gedruckt mit Genehmigung der Medizinischen Fakultät Göttingen
Dekan: Prof. Beumer

Digitized by the Internet Archive
in 2026

https://archive.org/details/IA40153309_0045

A.

Meißel und Bohrer sind unbedingt notwendig zur Entfernung von Knochenschichten, um tiefliegende Herde zu erschließen, wie auch zur Entfernung tief frakturierter Zahnwurzeln (z. B. Resektion, atypische Wurzelextraktion). Im allgemeinen läßt man bei der Wahl der knochenentfernenden Instrumente die Situation entscheiden. Bei uns ist es üblich, wenn nicht besondere Umstände vorliegen, dünne Schichten kortikalen oder spongiösen Knochens mit dem Meißel, kompakten Knochen und dicken, harten kortikalspongiösen Knochen mit dem Bohrer zu entfernen. Wenn akute Prozesse vorliegen oder besonders empfindliche Patienten eine Schonung verlangen, wird nur mit dem Bohrer gearbeitet. Dieser Standpunkt wird wohl allgemein in Deutschland vertreten. In Nordamerika mehren sich dagegen die Stimmen, die den Bohrer ablehnen. Dabei wird auch möglichst dem Hammermeißel der Handmeißel (Ossisektor) vorgezogen.

Bei der Herstellung und Verwendung dieses Instrumentes geht man von dem Grundsatz aus, dem Patienten die Erschütterungen, die der Gebrauch des Meißels hervorruft, zu ersparen. Weiter glaubt man eine bessere Führung des Instrumentes durch Handdruck erzielen zu können, als es bei Benutzung des Hammers möglich ist. Ein nicht zu bestreitender Vorteil ist die Benötigung nur einer Hand beim Arbeiten mit dem „Ossisektor". Die andere Hand bleibt also zum Abhalten der Weichteile frei. Bei der Verwendung des Hammermeißels ist dagegen eine Assistenz hierfür oder zur Führung des Hammers notwendig. Betätigt eine zweite Person den Hammer, so ist eine genaue Kontrolle der Schlagstärke nicht möglich.

Ge. B. W i n t e r hat einen Satz von 24 „Ossisektors" und 28 „Exolevors" (hebelartige Instrumente) verschiedenster Größe und Gestalt zum Arbeiten an den verschiedensten Stellen des Mun-

des herausgebracht. Ein anderer Nordamerikaner, Barry, geht von den gleichen Gesichtspunkten aus. Sein Instrumentarium ist aber weniger umfangreich, daher übersichtlicher und leichter zu handhaben.

Diese Methode hat aber in Deutschland wenig Anklang gefunden. Nach wie vor werden Hammer, Meißel und Bohrer benutzt.

Die Gründe, die für oder gegen das eine oder andere Instrument von den einzelnen Autoren angeführt werden, sind sehr mannigfaltig. Als Vorteil des Bohrers wird an erster Stelle das schonendere Arbeiten während der Operation im Gegensatz zu den Erschütterungen, denen der Kopf des Patienten bei dem Gebrauch des Meißels ausgesetzt ist, angeführt. Weiter sind einige Autoren der Meinung, daß der Zahnarzt die großen Fertigkeiten, die er im Gebrauch des Bohrers erlangt hat, auch voll ausnützen soll. Dazu kommt eine leichtere Handhabung dieses Operationsinstrumentes besonders beim Fehlen einer geeigneten Assistenz.

Als Nachteil des Bohrers gegenüber dem Meißel wird in erster Linie Verschmutzung des Operationsfeldes durch den Bohrstaub und dadurch Verwischen der Grenzen zwischen Zahn und umgebendem Knochen angeführt (Partsch, Reinmöller, Woodward). Die durch die schnelle Rotation des Bohrers hervorgerufene Reibungshitze soll Nekrosen im Knochen (Storey, Pickerill) und postoperative Nachschmerzen (Woodward) hervorrufen. Als letzte schwerwiegende Gegengründe gegen den Gebrauch des Bohrers bei der Operation werden genannt das Quetschen infizierter Teilchen in die Tiefe (Reinmöller, Storey, Woodward) und die leichtere Eröffnung von Blutgefäßen (Woodward).

Alle diese Argumente für oder wider das eine oder andere Instrument stützen sich letzten Endes auf praktische Erfahrungen, die im Laufe der Jahre gemacht worden sind. Es erscheint uns daher angebracht, sich mit Hilfe des Experimentes und Mikroskopes einen Einblick in die morphologischen Verhältnisse zu verschaffen. Zunächst soll in mechanisch-technologischer Hinsicht die Wirkung von Meißel und Bohrer untersucht werden.

B.

I.

Der Flachmeißel ist auf dem Prinzip der Keilwirkung aufgebaut. Allerdings besitzt seine Schneide aus später zu erläuternden Gründen nur eine einseitige Zuschärfung. Um sein Arbeiten zu verstehen, ist es nötig, sich zunächst mit dem Prinzip der Keilwirkung im allgemeinen zu befassen.

Ein Keil hat zwei Zuschärfungsseiten bzw. -flächen, die in einer Schneide enden. Bringen wir ihn auf ein zu bearbeitendes Stück (Knochen, Holz oder dergl.) und treiben ihn mit einem Hammer auf das Objekt zu, so wird er vermöge seiner Schneidekraft in das Material eindringen, und zwar weiter, je schärfer die Schneide, und je kleiner der Zuschärfungswinkel, desto tiefer bei gleichem Druck in das Material getrieben. Dieses beruht auf der Reibung der Zuschärfungsflächen mit dem Material. Die Reibung muß um so größer sein, je mehr Substanz zur Seite geschoben wird. Theoretisch wird also ein dünner, messerartiger Keil die beste Leistung vollbringen, da er bei geringem Widerstand tief in

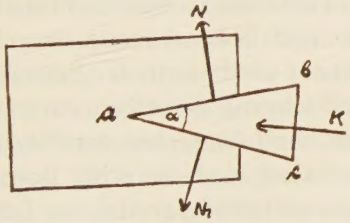

Fig. 1.
α = Zuschärfungswinkel. — ab und ac sind die Zuschärfungsflächen des Keils. — N und N_1 sind die beiden durch die Kraft K auf den Keil ausgelösten Seitenkräfte, die die Reibung bedingen.

das Material einzudringen vermag. Ein in dieser Art verfertigter Meißel würde aber bei unserer Tätigkeit versagen, da er bei der Härte des Knochens sofort stumpf bzw. zerspringen würde. Aus diesem Grunde muß ein größerer Zuschärfungswinkel gewählt

werden, damit der Meißel dem harten Material gegenüber die nötige Widerstandsfähigkeit besitzt.

Da es bei unserer chirurgischen Tätigkeit darauf ankommt, Knochenstücke abzusprengen, aber dabei das übrige Gewebe möglichst zu schonen, ist nur eine Zuschärfungsfläche vorhanden. Die Horizontal- oder Seitenkraft N_1 (Fig. 1), der Druck auf den Knochen, der stehen bleibt, und die dadurch erzeugte Kompression und Hitze fallen fort. Zugleich wird eine größere Tiefenwirkung und sichere Führung des Meißels erzielt.

Die Meißelung geht so vor sich, daß, nachdem zunächst durch Auskeilen eines Knochenstückes eine Ansatzfläche für das Instrument geschaffen ist, je nach der Härte des Knochens der Meißel mehr oder weniger weit vom Knochenrand entfernt mit der Zuschärfungsfläche der Knochenhöhlung zugekehrt, eingetrieben wird. Hierbei springt das angeschnittene Knochenstück gleich als Span ab oder wird durch Bewegen des Meißels der Höhlung zu abgesprengt.

Die Wirkungsweise des Rund- oder Rosenbohrers ist z. T. ähnlich der des Meißels. Er stellt gleichsam eine Summierung von Meißeln, die radiär angeordnet sind, dar. Es ist allgemein gebräuchlich, unsere schneidenden Maschineninstrumente als „Bohrer" zu bezeichnen. Technologisch betrachtet stellen sie jedoch ein kombiniertes Bohr- und Fräswerkzeug dar. Die spanabhebende Arbeit, welche geleistet wird, wenn der Bohrer sich um die Längsachse dreht, in der Richtung derselben vorwärtsbewegt wird und dabei nur senkrecht zur Längsachse gerichtete Schneiden in den Arbeitsgang eingeschaltet sind, ist reine Bohrarbeit. Leisten dagegen parallel oder annähernd parallel zur Längsachse gerichtete Schneiden die Arbeit, so ist das in technologischem Sinne eine Frästätigkeit.

Das Bohren stellt je nach der Art des Bohrinstrumentes einen verschiedenen Vorgang dar. Die von uns allgemein als Bohrer bezeichneten Maschineninstrumente besitzen vielfach entweder einen kleinen (unter 90 °) Winkel ihrer Schneiden zur Querachse (Bohrer im technologischen Sinne) oder einen Winkel zur Längsachse (Fräsen im technologischen Sinne). Ihre Wirkung beruht

also auf einem Ausschneiden kleinster Teilchen aus dem Material. Andere Fabrikate, wie z. B. der Solilabohrer, gehen vom Schaben im technologischen Sinne aus. Deren Schneiden stehen entweder genau senkrecht oder im umgekehrten Winkel (bei Solila 85°) zur Quer- bzw. Längsachse des Bohrers. Man will dadurch das Einhaken der Schneiden in das Material verhindern. Technologisch gleichartig ist der Vorgang beim Hobeln, wobei ebenfalls das Hobelmesser zu tief in das Holz eindringen und sich festklemmen würde, wenn es nicht durch den Hobel zurückgehalten würde. Beim Bohrer fehlt diese Hinderung.

Der starke Druck, der bei Anwendung des Meißels gestattet, größere Materialpartien abzusprengen, wird beim Bohrer durch die Vielheit der Schneiden und die Umdrehungszahl der Bohrmaschine ersetzt. Der Bohrer besitzt aber einige Nachteile, die bei seiner Verwendung in Betracht gezogen werden müssen. Je höher die Umdrehungszahl der Fräse bei gleichbleibendem Druck ist, desto mehr haben die einzelnen Schneiden zu leisten, desto mehr Reibung wird also erzeugt. Die Reibung ist aber verantwortlich für die Hitzeentwicklung. Je größer die Umdrehungszahl des Bohrers ist, desto leichter läuft sich der Bohrer heiß. Andererseits hängt die Hitze aber auch von dem angewandten Druck ab, da dadurch ebenfalls die Reibung verstärkt wird.

Die Jotawerke in Gemeinschaft mit dem Kaiser-Wilhelm-Institut für Stahlforschung und auch Salzmann haben festgestellt, daß bei 2800 g Druck das günstigste Resultat an Leistung vollbracht wird. Eine Enthärtung des Bohrerstahls tritt bei 120° ein. Da aber bei über 600 Umdrehungen leicht Enthärtung eintritt, muß diese Temperatur ungefähr in dieser Gegend liegen. Deshalb ist bei unserer chirurgischen Tätigkeit zu fordern, daß Umdrehungszahl und Druck möglichst gering gehalten werden, um Störungen, wie degenerative Vorgänge, Nekrosen usw., die durch Hitze verursacht werden können, zu verhindern. Unter diesem Gesichtspunkt wurden bei den nachfolgend beschriebenen Tierexperimenten nur geringe Tourenzahlen und ein möglichst schwacher, für die Ausführung der Operation gerade hinreichender Druck angewandt.

II.

Die Operationen wurden an einem etwa zwei Jahre alten, in gutem Körperzustand befindlichen Hunde ausgeführt. Die Schleimhautverhältnisse waren ausgezeichnet. Entzündliche Erscheinungen waren nicht festzustellen. Gleichfalls waren keinerlei Verdickungen des Periosts und Knochens vorhanden. Die Zähne waren intakt, nicht verfärbt, in normaler Stellung und ohne Zahnstein. Zahnhälse lagen an keiner Stelle frei. Wir gingen bei der Operation von dem Gedanken aus, je eine mit Bohrer und Meißel ausgeführte Operationsstelle nebeneinander betrachten zu können.

Zu diesem Zwecke wurden die Kronen der zweiten Prämolaren zunächst mit Steinen vorsichtig abgetragen, zwischen dem ersten und zweiten Prämolaren parallel zu den Juga alveolaria vom Alveolarkamm bis etwa zur Gegend der Umschlagfalte des vestibulum oris in die Schleimhaut ein Schnitt gelegt und der Gingiva-Periostlappen nach distal fortpräpariert, so daß der Knochen über den Wurzeln des zweiten Prämolaren bis über den Apex hinaus

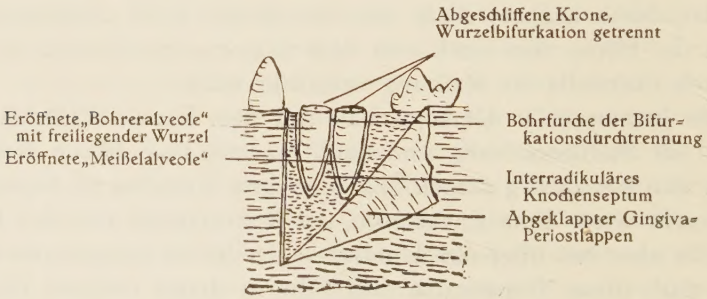

Fig. 2.

frei lag. Nach Trennung der Wurzeln mit einem dünnen Fissurenbohrer wurde bukkal der Knochen über der einen Wurzel vom Alveolarfortsatz an bis zum Apex mit einem Rosenbohrer Nr. 4 entfernt und der Knochen über der anderen Wurzel mit einem Flachmeißel in der gleichen Ausdehnung fortgemeißelt. Bei diesem Stande der Operation bietet sich folgendes Bild (Fig. 2). Die

bukkale Knochenlamelle ist bis zur mesialen Grenze der mesialen Wurzel und bis zur distalen Grenze der distalen Wurzel bis zu den Apices entfernt, während das interradikuläre Knochenseptum einschließlich seiner bedeckenden, bukkalen Kompakta belassen worden ist. Daraufhin wurden die Wurzeln nach bukkal durch die geschaffenen Knochenwunden hindurch herausgekippt. Das Knochenseptum blieb bis auf scharfe Ränder, die wir entfernten, stehen. Anschließend wurden die Wunden gut von Spänen gesäubert und vernäht. Die Heilung ging schnell und ohne Störung vonstatten. Die Heildauer bis zum Tode des Tieres betrug 28, 42 und 55 Tage.

Als weiterer Versuch wurden noch drei Knochenfenster von je etwa 2 mm Länge, Breite und Tiefe in den Oberkiefer bukkal in der Gegend der Wurzelspitzen des 1. und 2. Prämolaren rechts eingeschnitten, wobei einmal gebohrt und der Bohrstaub belassen und einmal der Bohrstaub mit einem in Wasserstoffsuperoxyd getränkten Wattebausch entfernt und mit Chloramin nachgewaschen wurde. Das dritte Knochenfenster wurde mit dem Meißel geschaffen und die Späne ebenfalls belassen. Die Heildauer betrug 48 Tage.

Die Präparate wurden wie folgt hergestellt: Nach Härtung der in Frage kommenden Knochenstücke in Formalin wurden sie in Salpetersäure-Formalin entkalkt, in Alkohol entwässert und in Celloidin eingebettet. Die 25 μ dicken Schnitte wurden teilweise mit Hämatoxilin-Eosin und teilweise nach Schmorl gefärbt.

1. Im folgenden soll zunächst eine Darstellung der Wundheilung in den Alveolen der entfernten Zähne gegeben werden. Die mikroskopischen Präparate stellen horizontale Schnitte durch den betreffenden Teil des Kiefers dar. Wenden wir uns zunächst der Wundheilung bei der Entfernung der Zähne mit Hilfe des Meißels und Bohrers zu. Dabei betrachten wir erstens die Alveolenheilung, zweitens den Einfluß der Operation auf die benachbarten Zähne und drittens, was mit den zurückgebliebenen Knochentrümmern bzw. Bohrspänen geschieht.

a) Bei der Heildauer von 28 Tagen ist die Alveolenheilung noch lange nicht abgeschlossen. Das Epithel hat normales Aus-

sehen. Das subepitheliale Bindegewebe ist dagegen in der Höhe des Alveolarfortsatzes noch sehr regellos, zellreich und von zahlreichen, z. T. großen Gefäßen durchzogen. Dieses Narbengewebe zieht noch tief in die Alveole hinein. In seinen tieferen Schichten sind noch alte Blutungsherde sichtbar, die in Organisation begriffen sind. In der Höhe des oberen Randes des Alveolarfortsatzes ist teilweise noch ziemlich erheblicher Abbau des alten Alveolenknochens festzustellen. Andererseits findet ein erheblicher Anbau von neuem Knochen statt, der im Gegensatz zum alten Knochen keine zirkuläre, um die Markräume angeordnete, sondern eine zum alten Knochen radiäre Struktur aufweist. Dieser angebaute Knochen zeigt eine weit zellreichere Struktur. Er ist in nicht so dicken Schichten wie der alte Knochen vorhanden, sondern hat zahlreiche, mit zellreichem Granulationsgewebe ausgefüllte kleine Markräume. Charakteristisch ist die Anordnung von neuem Knochen um alte, vom Alveolenknochen stammende Knochenbälkchen, die gleichsam als Keimzentren anzusehen sind. Da die Färbung des alten Knochens dunkler ist, erhält das Bild teilweise einen mosaikartigen Charakter (Mosaikknochen nach Axhausen). Inseln neuen Knochens sind des öfteren im Bindegewebe zu erkennen. In der Alveole des mit Hilfe des Bohrers entfernten Zahnes sind auch Knochentrümmer sichtbar, über deren Verhalten unten ausführlicher gesprochen werden wird. Weiter finden wir im Organisationsgewebe dunkel gefärbte, dicke Fasern, die teils einzeln, teils in Häufchen wirr durcheinander liegen und ihrer ganzen Sruktur nach wohl als pflanzliche Fasern angesprochen werden müssen. Es kann sich nur um Wattefäden handeln, die bei der Reinigung der Höhle liegengeblieben sind. Sie sind ganz von Bindegewebe eingesponnen und auch zwischen den einzelnen Baumwollfädchen finden wir bindegewebige Fasern. Teilweise sind zahlreiche, an anderen Stellen nur wenige Riesenzellen in ihrer Umgebung zu finden. Anscheinend werden die Fädchen abgebaut.

Bei tieferem Eindringen in die Alveole wird der mit Organisationsgewebe ausgefüllte Teil der Alveole zugunsten des jungen Knochens immer geringer, bis schließlich der unterste Teil ganz

vom Knochen eingenommen wird. Auch in diesen tiefen Abschnitten sind in den Markräumen noch alte Blutungsherde vorhanden, die teilweise noch nicht in Organisation begriffen sind.

Dieses Zustandsbild zeigt sich ohne wesentliche Unterschiede sowohl in der „Meißelalveole" als auch in der „Bohreralveole". In beiden ist der Heilungsprozeß gleich weit fortgeschritten. In beiden sind wesentliche Störungen nicht festzustellen.

b) Bei der Heilung von 42 Tagen ist nur der obere in der Gegend des Alveolarkammes befindliche Teil der Alveole noch nicht von Knochen ausgefüllt. Das Narbengewebe und das subepitheliale Bindegewebe fallen noch durch ihre Dichtigkeit auf. Dagegen hat die reichliche Versorgung mit Blutgefäßen etwas abgenommen. Aber auch in den tieferen Schichten, wo die Alveolen ganz von Knochen ausgefüllt sind, ist nach außen noch keine Kompakta gebildet worden, sondern wir finden noch den ungleichmäßigen Rand im Bau befindlichen Knochens vor. An dem palatinalen, also dem der Operationsgegend entgegengesetzten Teil des Knochens hat ebenfalls ein Umbau und eine Knochenneubildung stattgefunden. Dieser neugebildete Knochen bietet aber nicht das Bild von in das Bindegewebe hinausragenden Knochenbälkchen, sondern verläuft ziemlich gradlinig gegen das angrenzende Bindegewebe. Es handelt sich um eine durch die Operationswundheilung bedingte reaktive ossifizierende Periostitis. Die Markräume sind größer geworden, aber geringer an Zahl. Sie werden teilweise statt von dem stark kernhaltigen Granulationsgewebe, von weniger kernreichem, mit Fettzellen durchsetztem Gewebe ausgefüllt. Der Unterschied zwischen dem alten und jungen Knochen ist verwischt, so daß mit Sicherheit nichts mehr über die Zusammensetzung gesagt werden kann. Allerdings sind in der mit dem Bohrer eröffneten Alveole noch Stellen vorhanden, die auf Einbau von Knochenspänen in den Knochen hindeuten, aber mit Sicherheit läßt es sich nicht feststellen. Vereinzelt liegen kleine vom Bindegewebe umgebene Knochentrümmer in den Markräumen. Ganz auffallend ist dagegen die starke Ab- und Umbautendenz, die sich besonders an der Knochenoberfläche bemerkbar macht. Dieser Umbau zeigt an der Bohrer- und Meißel-

stelle einen gleichen Charakter. Der endgültige Zustand des Alveolarfortsatzes ist eben noch nicht hergestellt. Ein gleichartiges Bild fand Euler auch bei der gleichen Heilungsdauer bei seinen Untersuchungen der „Heilung der Extraktionswunden".

c) Bei der Heildauer von 55 Tagen ist ebenfalls ein Abbau an der Oberfläche der Alveole feststellbar, aber auch Anbau findet statt. Schon etwas tiefer ist nur noch Anbau vorhanden. Die Alveolen selbst sind vollständig mit Knochen, der noch dichter geworden ist, und dessen Markräume z. T. schon mehr Fettgewebe enthalten, ausgefüllt. Der junge Knochen hat teilweise eine zirkuläre Anordnung (Grund- und Havers'sche Kanäle), wie sie alter Knochen aufweist, erhalten. Der Anbau kompakter Knochensubstanz ist dagegen noch nicht beendet. Der bukkale Rand des Knochens hat immer noch das früher erwähnte gezackte Aussehen. Auch hier ist an der palatinalen, der Operationsstelle entgegengesetzten Seite ein reaktiver Um- und Neubau von Knochen festzustellen. Bei dieser Operationsdauer ist noch weniger als bei den früheren Präparaten ein Unterschied in der Heilungstendenz bei der „Bohrer-" oder „Meißelalveole" wahrzunehmen.

Wir können die Ergebnisse dahin formulieren, daß weder an den 28-, 42- noch 55-Tage-Präparaten wesentliche Unterschiede in dem Verlauf der Heilung der Knochenwunden, die mit Bohrer oder Meißel gesetzt wurden, festzustellen sind. Nekrosen, wie sie beim Heißlaufen des Bohrers auftreten könnten, und die eine Abstoßung bzw. einen vollständigen Umbau dieser Stellen oder Abkapselung der betreffenden Teile bedingen, konnten nicht festgestellt werden.

2. Wie verhalten sich nun aber die benachbarten Zähne und deren Umgebung zu derartigen Eingriffen?

a) Betrachten wir zunächst wieder die 28-Tage-Präparate, so zeigt sich, daß wohl der Alveolenknochen der nebenstehenden Zähne ebenfalls teilweise der Resorption mit verfallen ist, aber diese dringt nicht bis zur Wurzelhaut vor. Sie hat bis auf eine Stelle ein normales Aussehen. In der Gegend des Zahnhalses ist nämlich die der „Bohreralvole" benachbarte Wurzel anscheinend von dem Bohrer angefräst worden. Jedenfalls sind an dieser Stelle

Zement-Dentinsplitter aus dem Gefüge herausgerissen worden; sie liegen teilweise in dem Defekt selbst und ein anderer Teil im umgebenden Wurzelhaut- und Bindegewebe verstreut. Die in der Umgebung liegenden Dentinsplitter sind vollständig von Bindegewebe umgeben und haben noch eine durchaus kantige Gestalt. Abbau (keine Osteoklasten) ist nicht festzustellen. Teilweise findet um die Trümmer herum ein Anbau von jungem kernhaltigem Knochen statt. Die Wurzelhaut ist an dieser Stelle in ihrer Struktur unregelmäßig. Die Sharpey'schen Fasern sind noch nicht

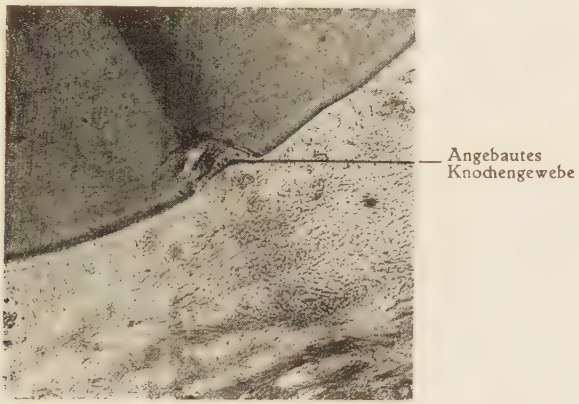

Abb. 1.
Teil eines Zahnes. Zement-Dentindefekt durch Bohrer verursacht. Im Defekt Dentinsplitter, nach außen durch Knochengewebe abgeschlossen.
(Abb. Luminar 10 mm.)

wieder zu der üblichen radiären Anordnung gelangt, haben sich aber im Zement verankert. Charakteristisch ist der große Zellreichtum des Periodontium. Der Zahndefekt selbst zeigt Einrisse in das tiefere Dentin und Vorlagerungen von abgerissenen Splittern. Sharpey'sche Fasern haben die Verbindung zwischen Zahn und umgebendem Gewebe an dieser Stelle wiederhergestellt. Teilweise hat junges Knochen- oder Zementgewebe die Defektstelle ausgefüllt. Nach allem ist deutlich, daß die Dentinsplitter nicht als Fremdkörper vom Organismus empfunden werden, son-

dern als Baumaterial oder Ossifikationszentren angesehen werden müssen. Die Strukturverwandlung der Wurzelhaut ist ohne Zweifel auf die bei der Schädigung des Zahnes entstandene Läsion zurückzuführen.

b) Bei der Heilungsdauer von 42 Tagen ist an der äußeren Seite der Alveolen der noch stehenden benachbarten Zähne ein Umbau des Knochens, der wohl auf den Einfluß der Operationsalveolen zurückzuführen ist, wahrzunehmen. Die Wurzelhaut und der sie umgebende Teil der knöchernen Alveole ist ganz normal geblieben. Es fällt dagegen auf, daß in zahlreichen Präparaten an Stellen, wo der Alveolarknochen an der äußeren, also dem Bindegewebe zugewandten Seite, bei dem Umbau der Knochenwunde zu einer dünnen Lamelle resorbiert ist, der Zement des zugehörigen Zahnes zum Teil beträchtlich vermehrt ist.

c) Bei der Heildauer von 55 Tagen sind die Alveolen der benachbarten Zähne nebst Wurzelhaut vollkommen normal. Die gleichen Zementvermehrungen, wie kurz vorher bei den 42-Tage-Präparaten beschrieben, sind auch hier in vielleicht sogar verstärktem Maße sichtbar.

3. Wie früher schon erwähnt, haben wir Knochentrümmer in den mit dem Bohrer eröffneten Alveolen gefunden. Wie hat sich nun der Organismus mit ihnen abgefunden? Die Reaktion des Gewebes erfolgt entweder erstens durch Abstoßung nach außen, zweitens durch bindegewebige Abkapselung, drittens durch Resorption oder viertens durch Einbau in den neuen Alveolenknochen.

Zur Nachprüfung dieser Frage sind von unseren Präparaten die des 28-Tage-Versuches am geeignetsten. Gleich oben in der Höhe des Alveolarfortsatzes liegen teilweise große Mengen von Knochentrümmern im Bindegewebe verstreut. Sie sind von zirkulär angeordnetem Bindegewebe umgeben. Vereinzelt sind auch Osteoklasten vorhanden. Aber meist hat man nicht den Eindruck, daß ein Abbau im Gange ist. Sie liegen noch recht kantig im Gewebe. Im tieferen Teil der Alveole machen wir die Wahrnehmung, daß die Trümmer teilweise in den Markräumen liegen. Sie sind von dünnen Bindegewebsfäden umgeben. Ein anderer Teil ist von

jungem Knochen umgeben, der nicht in direktem Zusammenhang mit dem übrigen Knochen steht. Der Rest der Splitter ist direkt in den Alveolenknochen eingebaut und durch seine dunklere Farbe gut von dem jungen, hellen Knochen zu unterscheiden.

Bei den Präparaten der 42- und 55-Tage-Versuche sind bei der Angleichung des alten und neuen Knochens in Farbe und Aussehen nur schwer die Bohrtrümmer von ihrer Umgebung zu unterscheiden. Doch finden sich auch hier untrügliche Stellen des Einbaues von Trümmern in den Knochen. An wenigen Stellen

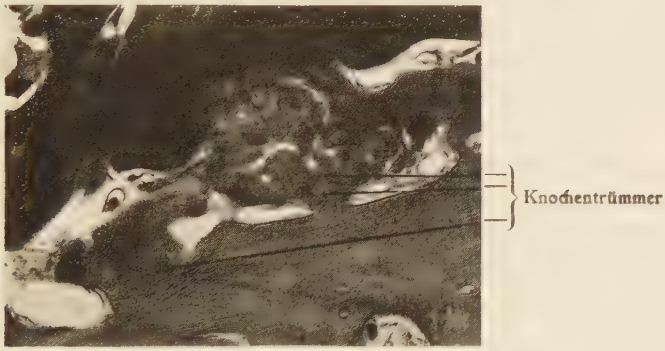

Abb. 2.
Knochen mit zahlreichen Knochentrümmern (Bohrspäne).
(Luminar 16 mm.)

liegen auch einige Splitter in den Markräumen zwischen dem Bindegewebe.

Aus den eben geschilderten Befunden ist wohl mit Recht zu folgern, daß die Knochentrümmer von dem umgebenden Gewebe nicht als Fremdkörper, die abgestoßen, resorbiert oder durch Abkapselung unschädlich gemacht werden müssen, angesehen werden, sondern als Baumaterial für den neuzubildenden Alveolenknochen und als Ossifikationszentren dienen. Jedenfalls bedeuten sie keine Störung der Wundheilung.

Bei der 48 Tage währenden Heildauer der letzten Operation, bei der Knochenfenster von 2 mm Tiefe, Breite und Länge unter

Belassung der Bohr- und Meißelspäne geschaffen wurden, ist die Heilung so weit fortgeschritten, daß keine sicheren Zeichen für die Operationsgegend mehr aufzufinden sind.

C.

Aus den obigen Darlegungen ergibt sich, daß bezüglich des Verlaufes in den erwähnten Heilungszeiten keine nennenswerten Unterschiede zwischen Bohrer- oder Meißelwirkung festzustellen sind. Zwar finden wir in der mit dem Bohrer eröffneten Alveole Knochentrümmer in recht großer Anzahl, aber sie bedeuten keine Schädigung für das Gewebe, sondern werden in den Knochen eingebaut und dienen sogar als Ossifikationszentren.

Sehr bedeutungsvoll erscheinen uns auch die Beobachtungen, die wir über die Wundheilung im Bereiche der der Operationsstelle unmittelbar benachbarten Zähne erheben konnten. Hier ist zweierlei von Bedeutung, erstens einmal wird nicht selten durch das Herunterklappen eines Schleimhaut-Periostlappens vom Zahnfleischrand an die epitheliale und bindegewebige Verbindung mit Zahnhals und Limbus alveolaris unterbrochen. Wir wissen heute, was das zu bedeuten hat. Die Präparate zeigen, daß an diesen gefährdeten Stellen eine Wiederanheilung zustandekommen kann. Noch ein zweites ist von Bedeutung. Bei der Operation kann es auch zu Verletzungen von Wurzelhaut und dem Zement-Zahnbein der Wurzel selbst kommen; letzteres namentlich dann, wenn mit dem Bohrer gearbeitet wird. Die dünne Zementschicht kann rasch weggenommen werden, so daß das Zahnbein in den Bohrerlakunen freiliegt. Aber auch hier tritt nach den Präparaten eine Reparation ein, die man wohl als praktisch ausreichend bezeichnen darf.

Dieser Befund ist sehr wichtig. Wir können daraus entnehmen, daß das Verletzen benachbarter Wurzeln, genauer gesagt die Beschädigung von Wurzelhaut und Zement-Zahnbein, sofern nur sonst sachgemäß gearbeitet und im Bereiche dieser Verletzungsstellen keine Infektion gesetzt wird, keinen dauernden Schaden nach sich zieht. Neuer Knochen legt sich an, zugleich

werden Sharpey'sche Fasern eingebaut, auf diese Weise entsteht eine neue Wurzelhaut. Etwa zurückbleibende Späne von Zement und Zahnbein werden, sofern sie in unmittelbarer Nähe der Losreißungsstelle sich befinden, eingebaut und zwar so, daß, wie die Präparate zeigen, über dem Bohrspan und seinem Lager neuer Zement angelegt wird. Derartige Verletzungen können bei jeder Kieferoperation vorkommen (Wurzelspitzenresektion, Entfernung retinierter Zähne, Zystenoperation u. a. m.).

Zusammenfassend ist also zu sagen, daß nach den vorliegenden Versuchen ein Unterschied in bezug auf den endgültigen Erfolg zwischen der Wirkung des Meißels einerseits und der Wirkung des Bohrers andererseits nicht festzustellen ist; dies gilt sowohl für Heilung der Knochenwunden wie für die Heilung der Wurzelhaut- und Zement-Zahnbeinwunden.

Literaturverzeichnis.

I.

Clairmont, P., Wundheilung und Wundbehandlung. (Deutsche Zeitschr. f. Chirurg. Bd. 207, S. 305—324. Jahrg. 1928.)

Euler, H., Die Heilung der Extraktionswunden. (Deutsche Monatsschr. f. Zahnheilk. 1923, S. 689 ff.)

Feldman, Hillel, Some practical phases of exodontia technic. (Dent. outlook Bd. 14, Nr. 12, S. 475—480, 1927.) (Ref. Schneider in Deutsche Monatsschr. f. Zahnheilk. 1928, S. 150.)

Freeman, Charles W., The Extraktion of teeth. (Dent. Surgion 1927, I. S. 259—263.)

Hauberrisser, E., Zur Heilung intraoraler Operationswunden. (Deutsche Monatsschr. f. Zahnheilk. 1927, S. 116—128.)

Kantorowicz, Handbuch der Zahnheilkunde.

Kieffer, Josef, Ueber schwierige Extraktionen. (Schweizer. Monatsschr. f. Zahnheilk. 1927, 37. Nr. 7, S. 421.)

Lexer, Lehrbuch der Chirurgie. Bd. I, 1928.

Loos-Groß, Chirurgie der Mundhöhle. (Misch, Fortschritte der Zahnheilkunde. Bd. VI, 1930.)

Parfitt, J. B., Present day practive in the extraction of teeth. (Brit. Dent. J. L. Nr. 13, S. 766, 1929. — Misch, Fortschr. d. Zahnheilkunde, Bd. VI, 2. Teil, Ref. Weber.)

Partsch, Handbuch der Zahnheilkunde, Die chirurgischen Erkrankungen der Mundhöhle, Zähne und Kiefer. 1924.

Pickerill, Percival, The third molar. (Austral. dent. Summary VIII. Nr. 11, S. 561, 1928. — Ref. von Niemeyer in Misch, Fortschr. d. Zahnheilkunde, Bd. V, S. 2.)

Reinmöller, Instrumentenkunde, Aseptik, Antiseptik. (Misch, Fortschr. d. Zahnheilkunde, Bd. IV, 1. Teil, und Bd. VIII, S. 113.)

Storey, W. M., The simple extraction. (Dent. Cosmos 73, S. 690—93, 1931.)

Szabo, Giuseppe, La guarigione della ferita da estrazione dentaria. (Die Wundheilung nach Extraktionen.) (Stomalogia, Jahrg. 26, Nr. 2, S. 113 bis 140, 1928. — Ref. Sicher, in Deutsche Monatsschr. f. Zahnheilk. 1928.)

Woodward, C. M., Surgical removal of teeth by the use of hand pressure instruments. (Dent. Items 52, S. 288—295, 1930. — Ref. Schneider in Deutsche Monatsschr. f. Zahnheilk. 1930.)

Zilkens, Alfred, Ueber schwierige Extraktionen. (Deutsche Zahnärztl. Wochenschr. 28, Nr. 8, S. 123, Jahrg. 1925.)

II.

Balters, W., Psychotechnik. (Misch, Fortschr. d. Zahnheilk. 1932, Bd. VIII, 1. Teil.)

Funke, R., Schmerzloses Bohren.

—, Studie über Zahnbohrer unter besonderer Berücksichtigung des Solilabohrers. Verlag der De Trey-Ges. m. b. H., Berlin.

Hille, A., Zahnärztliche Instrumentenlehre. (Berlin 1922, S. 24—26.)

Hoyer, E. v., Lehrbuch der vergleichenden mechanischen Technologie. (1906. Wiesbaden. S. 232 ff.)

Huet, Emile, La technique du Meulage. (J. dent. belge 21. — Die Fräsen. — Uebersetzt von Nipperdey, Deutsche Zahnärztl. Wochenschr. 30, Seite 264, 1927.)

Salzmann, W., Ueber den Wirkungsgrad der Rundbohrer auf Zahnschmelz unter Berücksichtigung von Druck und Tourenzahl der Bohrmaschine. (Vierteljahrsschr. f. Zahnheilk. 47, S. 45, 1931.)

Walkhoff, O., Lehrbuch der konservierenden Zahnheilkunde. (Berlin 1922.)

Lebenslauf.

Ich, Walter Böttcher, Sohn des Stadtinspektors W. Böttcher, wurde am 26. Februar 1907 in Geismar bei Göttingen geboren. Ich besuchte das Realgymnasium im Gymnasium zu Elberfeld, wo ich am 5. März 1928 das Abiturientenexamen bestand. Anschließend studierte ich in Göttingen Zahnheilkunde, bestand hier Frühjahr 1930 das Physikum und erhielt am 2. Juni 1932 die Approbation als Zahnarzt.